Aus der Prosektur des Kantonsspitals in St. Gallen.
(Prosektor: Dr. Saltykow.)

Über
Pankreasadenome.

Inaugural-Dissertation

zur

Erlangung der Doktorwürde

der

hohen medizinischen Fakultät der Universität Basel

vorgelegt von

Nikolaus Prosorowsky
aus Russland.

Mit 3 Abbildungen im Text.

Wiesbaden.
Verlag von J. F. Bergmann.
1913.

Aus der Prosektur des Kantonsspitals in St. Gallen.
(Prosektor: Dr. Saltykow.)

Über
Pankreasadenome.

Inaugural-Dissertation

zur

Erlangung der Doktorwürde

der

hohen medizinischen Fakultät der Universität Basel

vorgelegt von

Nikolaus Prosorowsky
aus Russland.

ACAD.
LUGD.BAT
BIBL.

Mit 3 Abbildungen im Text.

Wiesbaden.
Verlag von J. F. Bergmann.
1913.

Von der medizinischen Fakultät Basel genehmigt auf Antrag von Prof. E. Hedinger.

Sonderabdruck aus Frankfurter Zeitschrift für Pathologie, Bd. 13, Heft 2.

Druck von Carl Ritter, G. m. b. H., Wiesbaden.

Ich habe Gelegenheit gehabt, zwei Fälle von Pankreasadenom pathologisch-anatomisch zu untersuchen. Aus diesem Anlasse habe ich auch die bezüglichen, bis jetzt in der Literatur veröffentlichten Fälle studiert. Dasselbe hat Wyss im Jahre 1904 bereits getan, wodurch meine Aufgabe bedeutend erleichtert wurde. Wyss gibt nämlich in seiner Dissertation eine gute und ausführliche Zusammenstellung sämtlicher bis dahin publizierter gutartiger, epithelialer Pankreasneubildungen, von soliden Adenomen an bis zu den grossen, mehrere Liter Flüssigkeit enthaltenden Proliferationscysten oder Kystomen; er bezeichnet die letzteren ebenfalls als adenomatöse Geschwülste, die sich aus soliden Adenomen durch Bildung anfangs kleiner, später grösser werdender Cysten allmählich entwickelt haben.

Mit denselben Neubildungen beschäftigt sich Kleinschmidt 1908; er befasst sich hauptsächlich mit den grossen Proliferationscysten, welche klinisches Interesse in höherem Masse beanspruchen. Ich pflichte Wyss in Bezug auf die Zusammengehörigkeit aller dieser Tumoren vollständig bei. Beim genauen Studium derartiger Neubildungen merkt man aber, dass es zwischen den mehr oder weniger soliden Adenomen und den eigentlichen Kystomen doch einen auffallenden Unterschied gibt. Die soliden Adenome haben sich, trotzdem die Zahl der bis jetzt publizierten Fälle noch nicht gross ist, als so typisch und charakteristisch herausgestellt, dass es meiner Ansicht nach angebracht erscheint, diese Tumoren in eine besondere Gruppe zusammenzufassen und von den eigentlichen

Cystadenomen, d. h. von den Tumoren, in welchen die grossen Cysten das Wesentliche ausmachen, zu trennen.

Weiter unten werde ich nur diese Art Tumoren im Zusammenhang besprechen. Zunächst will ich aber über meine zwei Fälle berichten.

Fall I (D. 199/10).

Das Pankreas wurde der Prosektur des Kantonsspitals St. Gallen vom Bezirkskrankenhause in Wallenstadt zur pathologisch-anatomischen Untersuchung gesandt.

Der Krankengeschichte und dem Sektionsprotokoll, deren Kenntnisnahme wir der Liebenswürdigkeit des Herrn Spitalarzt Dr. Beck verdanken, entnehme ich folgende kurze Angaben:

Aus der Krankengeschichte.

Der 78-jährige Mann soll früher nie ernstlich krank gewesen sein. Seit einigen Jahren leidet er an Harndrang. Seit einigen Tagen kann Patient den Harn nur schwer lösen. Im letzten Winter soll er viel Husten gehabt haben. Bei der Untersuchung fand sich vor allem eine Prostatavergrösserung mit hochgradiger Blasenerweiterung und später eitriger Cystitis. Ferner bestanden: eine Schilddrüsenstruma, eine hochgradige Kyphose, eine rechtsseitige reponible Inguinalhernie und eine Bronchitis.

Am 17. VI. 10 wurde nach der vorausgegangenen Digalenbehandlung wegen unregelmässiger Herztätigkeit und nach täglichen Salyzilspülungen der Blase die Prostata von der Blase aus entfernt. Sie erwies sich als einfach hypertrophisch, für eine bösartige Geschwulst nicht verdächtig. Vom 10. VII. 10 ab sind in der Krankengeschichte die sichtliche Abmagerung und der Kräfteverfall vermerkt.

Vom 18. VII. 10 wurde der Puls sehr schwach und der Patient starb am 21. VII. 10.

Aus dem Sektionsprotokoll.

Stark abgemagerte Leiche.

Gehirn sehr blass, an der Basis klare Flüssigkeit in mässiger Menge. Arterien der Basis hochgradig starrwandig.

Das Herz zeigt eine Erweiterung des linken Ventrikels und Verdickung seiner Wand. Mitralis hochgradig verdickt.

An der Intima aortae zahlreiche gelbliche Verdickungen. Im Mittellappen der rechten Lunge findet sich ein dunkelroter keilförmiger Herd von 8×3 cm Durchmesser.

In der Leber spärliche meist sehr kleine, einzelne aber bis 3 cm im Durchmesser haltende, weissliche, ziemlich feste Tumorknoten.

Die retroperitonealen Lymphdrüsen vergrössert.

Die Nieren zeigen an der mit der Kapsel verwachsenen Oberfläche einige narbige Einziehungen, ihre Rinde erscheint weisslich gefleckt.

Der Übergang der Blase in die Harnröhre zeigt unregelmässige, unebene Verdickungen.

Makroskopische Beschreibung des Pankreas (Fig. 1, S. 6).

Das Pankreas ist kurz, ziemlich dünn, groblappig, fest. Sein Kopfteil ist von einem Tumorknoten eingenommen. Der Tumor ist mit dem Duodenum verwachsen und springt an der Vorderfläche des Pankreas vor. Er ist fast kugelförmig, hält 9 cm von rechts nach links, 8 cm von oben nach unten und 7 cm von vorn nach hinten. Die Konsistenz des Tumors ist derb, die Oberfläche uneben, grobhöckerig. Die Höcker sind meist solid, zum geringeren Teil von cystischer Beschaffenheit. Die oberflächlichen Cysten halten bis $1^1/_2$ cm im Durchmesser.

Der Tumor wird mehrmals eingeschnitten. Die Hauptmasse des Tumors erscheint fein porös, aus kleinsten Cystchen zusammengesetzt, deren Durchmesser meist 1 mm nicht überschreitet und nur ausnahmsweise 3 mm erreicht. Im Zentrum des Tumors besteht das Stroma des Tumors aus reichlichen, weisslichen, solid erscheinenden Zügen, die gegen die Peripherie strahlenförmig auslaufen und allmählich zwischen den Cystchen sich verlieren. Grosse Cysten, wie die an der Oberfläche gesehenen, werden auf Durchschnitt nicht angetroffen. An der Grenze mit dem Duodenum sieht man dagegen eine Reihe Cysten, die nur durch feine Septen von einander getrennt sind und bis 3 mm im Durchmesser halten.

An der Vorderseite des Tumors ist ein $3^1/_2 \times 2^1/_2$ cm grosser ziemlich fester, kompakter, strukturloser Knoten zu sehen, der von dem übrigen Tumor ziemlich deutlich durch fibröse Züge abgegrenzt ist und keine Cysten enthält.

Mikroskopische Untersuchung (Fig. 2, S. 7).

Es wurden zur Untersuchung Stücke verschiedener Stellen des Tumors entnommen, darunter auch aus dem kleinen bei der makroskopischen Beschreibung erwähnten soliden Knoten und von der Grenze zwischen diesem Knoten und dem übrigen Tumor. Ferner konnte ich noch einen Leberknoten untersuchen.

Bei schwacher Vergrösserung erkennt man im wesentlichen zweierlei Bestandteile des Tumors: einerseits Partien mit schon makroskopisch sichtbaren Hohlräumen und anderseits solidere Bezirke. Die ersteren weisen dicht aneinanderstehende, meist abgerundete, zum Teil buchtige Hohlräume auf, welche von einem einschichtigen Epithel ausgekleidet sind. Das Epithel ist meist stark abgeplattet, zum Teil fast endothelartig, nur an verhältnismässig spärlichen Stellen kann man seine ursprüngliche kubische Form erkennen. An solchen Stellen ist das Protoplasma der Epithelien vollständig hell, strukturlos, zum Teil völlig ungefärbt. Das Protoplasma der abgeflachten Zellen ist dagegen dichter, feinkörnig. Die Kerne der kubischen Epithelien sind rund, hell, lassen zahlreiche Chromatinkörnchen erkennen. Einzelne Kerne sind besonders gross. Da, wo die Cystenwandungen tangential getroffen sind, erscheint das Protoplasma der Zellen polyedrisch begrenzt und die Zellen gegenseitig abgeflacht.

Die Hohlräume sind durch ein kernarmes fibröses, vielfach hyalines Bindegewebe von einander getrennt. Das Bindegewebe bildet oft nur ganz dünne Septa zwischen den grösseren Höhlen. In diesem Bindegewebe verlaufen mässig zahlreiche dickwandige Blutgefässe. Aber auch abgesehen von den Gefässwandungen findet man stellenweise deutlich erkennbare, längs und quer getroffene Züge glatter Muskulatur. Da, wo das Bindegewebe besonders reichlich vertreten ist, ist es zum Teil vollständig kernlos und enthält zackig begrenzte mit Hämalaun ziemlich stark gefärbte Kalkplatten. An solchen Stellen sind auch die Epithelien vielfach kernlos oder fehlen gänzlich.

Fig. 1. Fall I.

Auf dem nach der Fixierung angelegtem Schnitt, an der linken Hälfte des Tumors, sind zahlreiche kleine Hohlräume und weissliche Bindegewebszüge zu sehen. An der linken Grenze der Figur ist der Karzinomknoten mit der homogenen Schnittfläche sichtbar.

Hie und da besteht das Bindegewebe aus locker zusammengefügten Fibrillen. Dementsprechend sind hier auch die zelligen Elemente reichlicher vertreten und zwar sind das sowohl grössere Bindegewebszellen als Lymphocyten.

Nur an wenigen Stellen dringt das Bindegewebe des Stromas in Form von plumpen Fortsätzen und Balken in das Innere der Hohlräume vor.

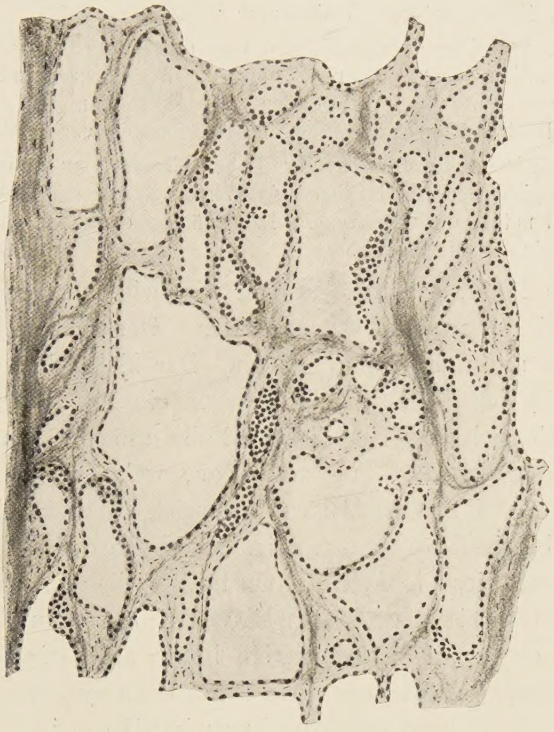

Fig. 2. Fall I. Vergr. 62.

Eine Partie mit kleineren Cysten. Diese erscheinen etwas zusammengefallen. Ihr Epithel teils kubisch, teils platt, überall einschichtig; stellenweise auf Tangentialschnitt scheinbare Mehrschichtigkeit des Epithels. Das bindegewebige Stroma am rechten und linken Rande fibrös, hyalin, sonst zart, mässig zellreich.

Die weit spärlicheren solideren Bezirke enthalten erst mikroskopisch erkennbare Schläuche eines einschichtigen kubischen Epithels. Die Schläuche liegen dicht aneinander, zeigen alle Übergänge zu etwas weiteren epithelialen Hohlräumen und sind von einander nur durch ein zartfibrilläres, ziemlich kernreiches Bindegewebe getrennt. Grössere Felder eines derartig gebauten Gewebes sind von Zügen des fibrösen, kernarmen Bindegewebes eingefasst und stellenweise durchsetzt.

Da, wo der Tumor mit dem Duodenum in Verbindung steht, erkennt man zahlreiche in fibrösem Gewebe isoliert liegende Langerhanssche Inseln und einzelne weite Ausführungsgänge mit in der Desquamation begriffenen Epithelien.

Ganz anders ist das Gewebe im Bereiche des oben erwähnten homogenen Knotens gebaut. Gemeinsam mit dem Haupttumor ist nur das bindegewebige Stroma, welches in Form von breiten, kernarmen Zügen das Gewebe in grössere

Felder zerlegt. Innerhalb dieses Stromas sind nur wenige abgerundete Hohlräume vorhanden, welche von einem einschichtigen hochkubischen und zylinderischen Epithel ausgekleidet sind. Meist sieht dabei das Epithel nicht mehr so hell aus, das Protoplasma ist kompakt; die Zellen sind vielfach besonders gross, lassen Mitosen erkennen. In dem weit grössten Teil dieses Knotens bildet das Epithel ganz unregelmässige, vielschichtige, buchtige Schläuche oder es füllen die zylindrischen Zellen grössere Hohlräume vollständig aus.

Die Grenze zwischen diesem Knoten und dem Haupttumor ist auch mikroskopisch eine ziemlich scharfe; gerade hier, an der Grenze findet man in das Bindegewebe eingestreute kleine Gruppen von Epithelien und unregelmässige, abgerundete, vielfach mit grossen, eingekerbten Kernen versehene Zellen.

Der metastatische Knoten in der Leber besteht aus engen Schläuchen meist kubischer Epithelien von ähnlichem Aussehen wie in dem soeben beschriebenen kleinen soliden Knoten des Pankreas. Das mässig entwickelte Stroma besteht aus einem kernreichen Bindegewebe.

In diesem Pankreastumor müssen wir, wie aus der Beschreibung ersichtlich, zwei Bestandteile unterscheiden. Der Hauptteil des Tumors ist ein Adenom mit nur kleinen Cysten. Der kleine homogene Knoten der Vorderfläche des Tumors stellt dagegen ein Adenokarzinom dar.

Es handelt sich also in diesem Falle um ein, im wesentlichen solides, Adenom des Pankreaskopfes, welches eine umschriebene karzinomatöse Umwandlung aufweist. Dieses karzinomatöse Gewebe hatte bereits Metastasen in der Leber gebildet.

Im übrigen wies die Leiche eine hochgradige Atherosklerose mit atherosklerotischer Mitralisverdickung und Herzhypertrophie auf; es bestanden ferner: ein hämorrhagischer Infarkt der rechten Lunge, eine operierte Prostatahypertrophie, eine Struma, eine Kyphose und eine Inguinalhernie.

Fall II (S. 68/96).

Es handelt sich um ein in Alkohol aufbewahrtes Pankreaspräparat der Prosektursammlung, welches noch von einer von Herrn Dr. Hanau ausgeführten Sektion herrührt.

Das Präparat stammt von einer 73-jährigen Patientin, welche Ende Dezember 1895 auf die chirurgische Abteilung des Kantonsspitals in St. Gallen aufgenommen wurde.

Es bestand ein inoperables Karzinom des Oberkiefers und die Patientin starb unter zunehmender Kachexie am 25. V. 1896.

Aus dem Sektionsprotokoll.

Blasse, stark abgemagerte Leiche.

Rechte Gesichtshälfte dem Oberkiefer entsprechend eingesunken. Über der Mitte des rechten Oberkiefers befindet sich eine Fistel, durch welche man mit der Sonde in die Nasenhöhle gelangt.

Der ganze rechte Oberkiefer und die Highmors Höhle sind durch eine weiche Tumormasse ersetzt, welche auch den harten Gaumen zerstört und in die Nasenhöhle vordringt. Zwei Submentaldrüsen, die beiderseitigen Submaxillardrüsen und die oberen Halsdrüsen vergrössert, fest, weiss.

Herz braun, klein.

An der Spitze der linken Lunge ein gut pflaumengrosser, schiefriger Indurationsherd. In der rechten Lunge ein ähnlicher kleiner Herd.

Mehrere bronchiale Lymphdrüsen verkalkt.

Intima aortae glatt.

Milz sehr klein, Kapsel fibrös verdickt.

Leber klein, braun.

Beide Nieren klein, zumal die linke stark geschrumpft. An der Oberfläche viele kleine Einziehungen.

Makroskopische Beschreibung des Pankreas (Fig. 3, S. 10).

Das Pankreas ist 16 cm lang, am Kaudalende 5 cm breit, in der Mitte 4 cm breit. Die Dicke des Pankreas erreicht 1 cm. Der Kopfteil ist von einem cystischen Tumor eingenommen. Der Hauptgang etwas erweitert, nach dem Darm nicht sondierbar.

Der Tumor ragt an der Vorderfläche des Pankreas vor; nach rechts reicht er bis an das Duodenum heran, mit dem er verwachsen ist. Der Tumor ist rundlich, hält bis 7 cm im Diameter, lässt keine deutliche Kapsel erkennen und nimmt die ganze Dicke des Pankreas ein. Der kaudale Teil des Tumors ist mehr höckerig, zumal wölben sich hier mehrere Cysten vor. Der Kopfteil des Tumors ist dagegen glatter. Der Tumor fühlt sich im ganzen ziemlich fest an. Auf dem Durchschnitt, der in der Richtung der Längsaxe des Pankreas geführt wurde, lässt der Tumor Folgendes erkennen. Der linke Teil besteht aus mehreren grösseren 1—2 cm Durchmesser haltenden Cysten mit papierdünner Wandung, die an der Innenfläche zarte Leisten zeigt. Im frischen Zustande enthielten die Cysten eine klare Flüssigkeit. Im übrigen ist der Tumor wabenartig gebaut und zeigt eine Menge von feinen Balken, die zum Teil kaum sichtbar, zum Teil aber stecknadelkopf- bis hanfkorngrosse und einzelne bis linsengrosse Cystchen begrenzen; an der rechten Grenze treten noch einige bis 1 cm im Durchmesser haltende Cysten hinzu. Nur ganz kleine Bezirke zwischen Cysten erscheinen vollständig solid.

Mikroskopische Untersuchung.

Es wurden zahlreiche Stücke des Tumors untersucht, welche hauptsächlich einer Scheibe aus der zentralen Tumorpartie entnommen wurden.

Bei schwacher Vergrösserung besteht der Tumor aus einem bindegewebigen Stroma, in welchem verschieden weite, von einer dünnen Epithellage ausgekleidete Hohlräume eingeschlossen sind. Die Hohlräume liegen bald weit auseinander, so dass das Bindegewebe zwischen denselben grössere kernarme Bezirke bildet, teils erscheinen die Hohlräume nur durch sehr dünne bindegewebige Septa von einander getrennt. Stellenweise sind die engeren Hohlräume zu grösseren Gruppen angeordnet, und dann von einander durch ein kernreiches, zartes Bindegewebe getrennt. Diese Gruppen sind von dem festeren zellarmen Bindegewebe eingefasst. Das Bindegewebe ist im ganzen ziemlich gefässarm und enthält an einzelnen Stellen grössere Anhäufungen eines dunkelbraunen Pigmentes. Die

Pigmentschollen liegen zum Teil in den zarten bindegewebigen Septen dicht unterhalb des Epithels der kleineren Hohlräume.

Fig. 3. Fall II.

Der Tumor ist meist aus kleineren Cysten zusammengesetzt, am unteren Rande sind einzelne grössere Hohlräume sichtbar.

Die epithelialen Hohlräume sind teils rundlich, glattwandig, teils in die Länge gezogen, teils sehr unregelmässig und buchtig. Vielfach sieht man an der Innenfläche der cystischen Räume einzelne oder auch zahlreichere papillenartige Vorsprünge der bindegewebigen Wand, welche verschieden weit in das

Innere der Cysten hineinragen. Nur ausnahmsweise erscheinen die Hohlräume fast im ganzen von zarten, mit dem Epithel bekleideten bindegewebigen Strängen ausgefüllt. Schon bei schwacher Vergrösserung machen aber diese Gebilde eher den Eindruck der Balken, nicht aber von Zotten, da sie vielfach untereinander in Verbindung stehen, wiederholt eine sehr unregelmässige Form aufweisen.

Bei starker Vergrösserung bestehen die grösseren kompakten Bezirke des bindegewebigen Stromas aus dicken, vielfach vollständig homogenen Bündeln gestreckter Fibrillen. Die Bündel verlaufen in verschiedener Richtung, sich gegenseitig durchkreuzend. In den zwischen den Bündeln entstehenden Lücken liegen die spärlichen Fibroblasten mit länglichem Kern und einem bald langen spindelförmigen, bald verästelten zarten Protoplasma. An denjenigen Stellen, wo das Bindegewebe weniger kompakt erscheint und zahlreiche zarte Fibrillen erkennen lässt, sind die Bindegewebszellen bedeutend dichter gelagert, auch treten die Rundzellen vom Aussehen der Lymphocyten und spärliche Leukocyten hinzu. Einzelne dieser Zellen enthalten Pigmentkörner. Die grösseren, bei der schwachen Vergrösserung gesehenen Pigmentanhäufungen erweisen sich als Zellhaufen, deren Protoplasma das Pigment in Form von Klümpchen und Körnern anfüllt und diese abrundet und auftreibt.

Besonders zellreich ist das Bindegewebe unmittelbar unterhalb der epithelialen Auskleidung der kleineren und kleinsten Cysten.

Stellenweise sind auch grössere follikelartige Anhäufungen von Lymphocyten sichtbar. An einzelnen Stellen ist die glatte Muskulatur in ziemlich dicken Bündeln nachzuweisen. Da, wo die Cystenwandungen senkrecht getroffen sind, erkennt man an ihrer Innenfläche eine einfache Lage kubischer Epithelien. Das Protoplasma der Epithelzellen ist sehr hell, fast ungefärbt, die Kerne rund, nehmen das Zentrum der Zelle ein, sind hell, lassen eine zarte Chromatinkörnelung und mehrere kleine Kernkörperchen erkennen. Die Höhe der Zellen schwankt in den verschiedenen Cysten ganz beträchtlich. Hauptsächlich in den grösseren Cysten sind die Epithelien abgeflacht, sodass ihre Breite etwa das doppelte der Höhe erreicht. Bilder, die auf den ersten Blick an eine dickere mehrschichtige Epithellage denken lassen, erklären sich aus der tangentialen Schnittführung im Bereiche der Ausbuchtungen und Vorsprünge der Cystenwandungen.

Diese Erklärung bestätigt auch die Form der Epithelien an solchen Stellen, welche vielfach polygonal und abgerundet erscheinen. Solche Bilder sind es hauptsächlich, die vermeintliche Wandpapillen als Balken erkennen lassen. Die Balken sind nämlich nur selten von einer regelmässigen Epithellage bekleidet, dagegen meist von unregelmässigen epithelialen Feldern umgeben.

Die Cysten enthalten hauptsächlich eine feinkörnig geronnene, blass gefärbte Masse, in welcher stellenweise abgelöste und im Zerfall begriffene Epithelien eingeschlossen sind. Manche der Epithelien enthalten Pigmentkörner, stellenweise sind rote Blutkörperchen dem körnigen Inhalt beigemengt; an solchen Stellen findet man auch zarte Fibrinnetzwerke. Eine Anzahl der Cysten ist im ganzen von Blut angefüllt. Eine der makroskopisch gesehenen, grösseren Cysten lässt an der Innenfläche keine Epithelien erkennen; die angrenzenden kleinen Cysten sind plattgedrückt, so dass sie in der Form von sehr engen Spalträumen erscheinen. Da, wo der Tumor an das Duodenum grenzt, ist er mit dem Darm durch ein lockeres Bindegewebe verbunden, welches verschieden zahlreiche Lymphocyten enthält und vielfach grössere dickwandige Gefässe einschliesst.

Hier haben wir vor uns ein Adenom mit weiteren drüsigen Räumen, welches man auch sehr wohl als Cystadenom bezeichnen könnte. Nach dem eingangs Gesagten möchte ich aber auch solche Fälle zu der Gruppe der soliden Adenome rechnen, im Gegensatz zu den im wesentlichen aus grossen Cysten zusammengesetzten Kystomen des Pankreas.

Der Tumor stellte einen zufälligen Sektionsbefund dar. Die Trägerin desselben starb an einem ausgedehnten, in der Highmorshen Höhle entstandenen Karzinom. Die übrigen Organe wiesen die dem kachektischen Zustande eigenen Veränderungen auf; daneben bestand eine geheilte Tuberkulose der beiden Lungen und der bronchialen Lymphdrüsen.

Die beiden hier beschriebenen Fälle schienen schon deswegen mitteilungswert, da sie nach den übereinstimmenden Angaben der Autoren sehr selten sind (Körte, Kaufmann, Aschoff, Dock u. A.). Wyss konnte 1904 nur 34 Fälle der adenomatösen Neubildungen des Pankreas überhaupt zusammenstellen. Für meine Arbeit kommen aber, wie gesagt, die grossen Proliferationscysten oder Kystome nicht in Betracht. Ich hätte daher nur diejenigen Fälle zu berücksichtigen, welche Wyss, in Übereinstimmung mit den Autoren, die dieselben beschrieben, als Adenome bezeichnet. Es wären solcher Fälle mit demjenigen von Wyss im ganzen acht.

Ich muss aber von diesen acht Fällen in erster Linie den Fall von Chauffard ausschliessen. Der Tumor ist zwar von adenomatösem Bau und solid, doch muss ich ihn zu den Tumoren der Nebenniere, nicht aber zu denjenigen des Pankreas rechnen. Der Autor hat nämlich, meiner Meinung nach, nachgewiesen, dass die kleinen Tumorzellen ihren Dimensionen, der Form und den histochemischen Eigenschaften nach den epithelialen Zellen der Nebenniere analog waren und dass der Tumor erst sekundär sich von der Nebenniere auf das Pankreas ausgebreitet hatte.

Die Fälle von Berard und Poncet gehören meiner Ansicht nach nicht zu den soliden Adenomen. Sie können eher als Kystome betrachtet werden, weil ihr Hauptteil aus grossen Cysten mit über 2 Liter Inhalt bestand und der adenomatöse Bau nur in der Wand dieser Zysten nachzuweisen war. Nach dem Wegfall dieser drei Fälle bleiben nur fünf Fälle von soliden Adenomen zurück. Ob der Fall von Kaufmann hierher gehört, muss ich angesichts der nur kurzen Angaben dahingestellt sein lassen.

Seit 1904 habe ich in der Literatur nur drei Fälle von Adenomen des Pankreas gefunden. Das sind die Fälle von Edling, Soprana und Roman. In dem ersten dieser Fälle ist die cystische Beschaffenheit so stark ausgesprochen, dass ich ihn ausschalten muss. Hingegen gehören die beiden letzteren in die Kategorie der soliden adenomatösen Pankreasgeschwülste. Soprana rechnet ferner zu den Adenomen noch einen Fall von Nichols, welcher mir aber nicht zugänglich war, so dass ich mich einer Meinung über seine Natur enthalten muss. Den Fall von Soprana will ich hier etwas genauer anführen, da er einerseits interessante Abweichungen von dem Typus dieser Geschwülste darbietet und anderseits es meiner Meinung nach von Wert ist, diesen schwer zugänglichen Fall der deutschen Literatur einzuverleiben.

Fall Soprana.

Aus dem Sektionsprotokoll:

In der Bauchhöhle reichlich zitronengelbe Flüssigkeit. Am Peritoneum parietale und viscerale zahlreiche stecknadelkopf- bis erbsengrosse Tumorknötchen. Zwischen den beiden Blättern des Mesenteriums, am Ligamentum suspensorium hepatis, am Diaphragma ausgesprochene Tumorinfiltration; in dem Netz eine mässige Infiltration durch Tumorknötchen. Ferner findet sich Tumorgewebe in reichlicher Menge in den Prävertebraldrüsen, an der Hinterfläche des Sternums und an der Basis der rechten Lunge. Die übrigen Organe ohne Besonderheiten.

Makroskopisches Aussehen des Pankreas.

Das Pankreas im ganzen, mit Ausnahme einer kleinen, verschont gebliebenen Partie in der Cauda, dem Anschein nach in eine Geschwulstmasse umgewandelt; der Kopfteil ist verdickt und infiltriert, er komprimiert die Pars pylorica des Magens; die Magenwand ist frei von Tumorinfiltration.

Mikroskopisches Bild.

Der Tumor besteht aus reichlichem Bindegewebe, welches zahlreiche, verschieden grosse, von Epithel ausgekleidete, cystische Räume einschliesst. Das sklerotische Gewebe mit einer mässigen Zahl von Blutgefässen und mit spärlichen länglichen Kernen zeigt hie und da Haufen von Lymphocyten und manche kleine hämorrhagische und Pigmentherde. Selten ist das bindegewebige Stroma durch grosse rundliche oder polyedrische Maschen des Fettgewebes unterbrochen. Um die Cysten herum ist das Bindegewebe der Sitz mehr oder weniger reichlicher Geschwulstelemente, die entweder strangförmig oder alveolär angeordnet sind, und grosse, etwas längliche Epithelzellen mit reichlichem Protoplasma und bläschenförmigen Kernen darstellen. Die Cysten sind verschieden weit: während einige nur etwas grösser als die normalen Acini des Pankreas sind, erreichen andere mehrere Millimeter im Durchmesser. Das Epithel ist zylindrisch oder kubisch, gewöhnlich einfach, selten geschichtet. Die kleinen Cysten besitzen eine glatte Wand; mit der Zunahme der Grösse der Cysten zeigen sich an der Innenfläche derselben papilläre Wucherungen, die mehr oder weniger entwickelt, einfach oder

verzweigt sind, so dass sie manchmal das Lumen der Cyste anfüllen. Manchmal zeigen die Cysten eine Anzahl sekundärer Hohlräume, die durch das Zusammentreffen der Papillen und ihrer Verzweigungen oder dadurch, dass die Papillen die Gegenseite der Cyste erreichen, entstehen.

Ausser diesen, mit Papillen versehenen Cysten kommen Cysten mit glatter innerer Fläche vor. Diese Cysten unterscheiden sich von den erstgenannten noch dadurch, dass ihre Epithelien höher sind und mit einem exzentrisch, näher gegen die freie Fläche zu gelegenen Kern versehen sind; ihr Protoplasma erscheint schleimig entartet. Diese Zellen proliferieren intensiver, so dass manchmal das Innere der Cysten mit langen Reihen und Convoluten mehr oder weniger gut erhaltener Elemente angefüllt ist. Solche Cysten sind nicht unregelmässig zerstreut, sondern sie zeigen die Tendenz, sich zu Gruppen anzuordnen. Man sieht daneben alveoläre Räume, die von feinfaserigem Bindegewebe mit einer grossen Zahl länglicher Kerne umgeben sind. Die Epithelien, von welchen diese Räume ausgekleidet sind, sind polygonal oder rundlich, zeigen wenig Protoplasma, welches sich mit dem Eosin schlecht färbt und besser färbbare Kerne.

Diese zelligen Elemente sind verschieden von den Zellen der übrigen Cysten und ähneln sehr denjenigen der Langerhansschen Inseln.

An einigen Stellen konnte der Verfasser die Durchsetzung der lymphatischen Scheiden der Nerven von Geschwulstelementen konstatieren.

Was die Metastasen am Peritoneum anbetrifft, so zeigen die Knötchen eine bindegewebige Kapsel, die an der Aussenfläche von Peritonealendothel bekleidet ist: von der Innenfläche der Kapsel gehen zahlreiche Septen aus, die sich in verschiedener Richtung kreuzen und cystische Hohlräume umfassen. Diese Cysten sind von einem einfachen Zylinderepithel ausgekleidet und zeigen Papillen, von denen die grösseren sich dendritisch verzweigen. Das pericystische Bindegewebe ist selten ebenfalls von Geschwulstelementen durchsetzt, die alveolär oder strangförmig angeordnet sind.

Die Metastasen der Lymphdrüsen wiederholen den Bau des Haupttumors. In den grösseren Lymphdrüsen ist das adenoide Gewebe vollständig durch das Geschwulstgewebe substituiert. Ebenso sind die Metastasen in der rechten Lunge beschaffen.

Verfasser hält diesen Tumor für ein Adenocystoma papilliferum, welches von dem Epithel der Ausführungsgänge, der Acini und der Langerhansschen Inseln ausgehen könnte. Schon die Beschreibung des Haupttumors lässt keinen Zweifel darüber zu, dass wir es mit einem bösartigen, karzinomatösen Tumor zu tun haben. Doch weisen anderseits die vielfach beschriebenen Cystenräume, deren viele eine einfache Epithelauskleidung zeigen, darauf hin, dass es sich ursprünglich um ein Cystadenom gehandelt haben muss, welches erst nachträglich karzinomatös geworden war und Metastasen entstehen liess. Die verhältnismässige Kleinheit der Cystenräume lässt uns auch diesen Tumor in seiner ursprünglichen Form unserer Gruppe der Adenome zurechnen.

Im Ganzen stehen mir also zwei von mir untersuchte und sieben von anderen Autoren beschriebene Fälle von Pankreasadenomen zur Verfügung. Von diesen zeigt der Fall Soprana eine allerdings sehr vorgeschrittene karzinomatöse Umwandlung. Ich gehe nun zu der Besprechung dieser Fälle im Zusammenhang über.

Fast alle diese Tumoren wurden erst bei der Sektion entdeckt und haben daher mehr pathologisch-anatomisches als klinisches Interesse,

abgesehen natürlich von der Tatsache, dass aus diesen Tumoren die sogenannten Proliferationscysten entstehen können, die schon seit langem die Aufmerksamkeit der Chirurgen auf sich lenken (Kleinschmidt) und neben den sonstigen cystischen Bildungen des Pankreas (Retentionscysten, hämorrhagische Cysten) mehrmals diagnostiziert und exstirpiert wurden. Ein einziger Fall von Biondi war bei Lebzeiten als Pankreastumor erkannt. Die 43-jährige Patientin wies diesen Tumor 6 Jahre lang auf.

Man fand alle diese Geschwülste bei älteren Individuen, doch darf man davon eine Prädisposition des höheren Alters kaum ableiten. Diese Tumoren als gutartige wachsen langsam. Da aber die grossen Cysten sogar bei Kindern (Petrikowsky, bei Wyss) beobachtet wurden und da solche Cysten vermutlich aus soliden Adenomen sich entwickeln können, so dürfte man den Beginn der Adenombildung auf ganz jugendliches Alter zurückführen.

Das männliche und weibliche Geschlecht wird in folgendem Verhältnis befallen: von den neun Fällen betreffen vier Männer und vier Frauen, bei dem übrigen Fall fehlen nähere Angaben.

Was den Sitz dieser Geschwülste anbetrifft, so sassen vier Adenome im Kopfteil (Neve, Soprana, Verfasser) und drei im mittleren Teile (Cesaris-Demel, Wyss, Roman). Durch den Sitz im Kopfteil treten diese Tumoren in eine bestimmte Beziehung zu den Nachbarorganen: es wird berichtet von der Verwachsung der Tumoren mit dem Duodenum (Neve, Verfasser) oder von der Kompression der Pars pylorica des Magens (Soprana).

Die Grösse dieser Geschwülste variiert von Kirsch- (Thierfelden), Hühnerei- (Cesaris-Demel, Soprana) bis zur Faustgrösse (Verfasser).

Die Form ist nach einigen Autoren rundlich (Neve, Biondi, Verfasser), nach anderen oval (Wyss, Roman) oder halbkuglich (Cesaris-Demel).

Die Oberfläche wird übereinstimmend als uneben, höckerig (Wyss, Cesaris-Demel, Roman, Verfasser) und nur zum Teil cystisch (Wyss, Verfasser) beschrieben.

Die Konsistenz wird als derb (Wyss, Roman, Verfasser), fest (Thierfelder) oder hart (Biondi) bezeichnet.

Auf Durchschnitt erscheinen diese Tumoren dicht, fleischig, von graurötlicher (Cesaris-Demel, Wyss) oder dunkelroter (Roman) Farbe. Die Schnittfläche ist sehr charakteristisch. Im Zentrum finden sich meistens solide Gebilde (Cesaris-Demel, Roman,

Verfasser I); von diesen gehen gegen die Peripherie radiär (Cesaris-Demel, Verfasser I) oder ein Netzwerk bildend (Roman), verschieden dicke ebenfalls solide Züge aus, die sich an der Peripherie allmählich verlieren (Verfasser I). In anderen Fällen sind diese Züge sehr dünn und die Zahl der zwischen denselben eingeschlossenen Hohlräume so gross, dass die ganze Schnittfläche wabenartig gebaut erscheint (Verfasser II).

Die Hohlräume sind klein, stecknadelkopfgross bis linsengross (Wyss, Roman, Verfasser I) und nur in Ausnahmefällen erreichen sie 1—2 cm im Durchmesser (Verfasser II).

Die meisten dieser Tumoren zeigten eine scharfe Abgrenzung gegen das Pankreasgewebe (Biondi, Thierfelder, Wyss, Cesaris-Demel, Verfasser) oder waren sogar in eine gut ausgesprochene, fibröse Kapsel eingelagert (Thierfelder, Cesaris-Demel, Wyss); andere gingen aber ohne scharfe Grenze in das Pankreasgewebe über (Roman, Soprana).

Wie aus dem soeben Gesagten ersichtlich, zeigt das makroskopische Aussehen dieser Tumoren nur ganz unbedeutende Abweichungen.

Der histologische Bau ist ebenso einheitlich und typisch.

Alle diese Geschwülste zeigen mikroskopisch zwei Hauptbestandteile: ein Stroma und epitheliale Bestandteile.

Das Stroma besteht aus Bindegewebe, welches die epithelialen Hohlräume umschliesst, bald in dicken, bald in ganz dünnen Septen die Schnittfläche in verschiedenen Richtungen durchsetzt und in einigen Fällen eine Kapsel (Wyss, Cesaris-Demel) um den Tumor herum bildet. Das Bindegewebe ist zellarm (Thierfelder, Biondi, Cesaris-Demel, Wyss, Soprana, Verfasser II). In meinen beiden Fällen fand ich das Bindegewebe hyalin entartet. Diese und zum Teil schleimige Entartung konnte Roman auch in seinem Fall wahrnehmen.

Die meisten Autoren fanden in dem Stroma dickwandige Gefässe (Wyss, Verfasser), die aber ziemlich spärlich (Soprana, Wyss) waren.

Zwei Fälle (Cesaris-Demel, Roman) zeigten aber einen so starken Blutreichtum, dass sie an ein Angiom erinnerten.

Es wird auch von kleinzelliger Infiltration (Wyss), Haufen von Lymphocyten (Soprana, Verfasser I) und ganz spärlichen Leukocyten im Stroma berichtet. Ebenfalls erwähnt man in dem Stroma zerstreute Pigment- und hämorrhagische Herde (Soprana, Roman, Verfasser II). Ich habe in meinen beiden Tumoren glatte Muskulatur in ziemlich dicken Bündeln konstatieren können. Diese Muskulatur

war meist von der Wandmuskulatur der Gefässe zu unterscheiden. Ferner fand man in dem Stroma Drüsenacini (Roman), Ausführungsgänge (Wyss, Verfasser I) und isolierte Langerhanssche Inseln (Roman, Verfasser I) als Reste des Pankreasgewebes.

Schliesslich sind in zwei Fällen Verkalkungen zu konstatieren gewesen; einmal waren es stark mit Hämalaun gefärbte Platten (Verfasser I), das zweite mal ein makroskopisch sichtbares, stecknadelkopfgrosses Gebilde (Roman). In beiden Fällen waren diese Verkalkungen an solchen Stellen zu finden, wo das Bindegewebe besonders stark vertreten war.

Der epitheliale Teil der Tumoren, der in dem soeben beschriebenen Stroma eingelagert ist, besteht hauptsächlich aus Hohlräumen, die von Autoren als Acini (Biondi), Alveolen (Cesaris-Demel), alveolenartige Gebilde (Wyss), Maschenräume (Roman) oder Cysten (Verfasser II) genannt werden.

Thierfelder spricht von «vielfach sich windenden Zellzylindern, die keine Lumina aufweisen».

Diese Hohlräume überschreiten in der Regel nach den übereinstimmenden Angaben der Autoren nicht einige Millimeter im Durchmesser.

Die Form der Cysten wird als rundlich, länglich, oval und polyedrisch (Cesaris-Demel, Wyss, Verfasser II) angegeben. Roman spricht von «vielgestaltigen, aber immer zur Kugelform strebenden, abgeschlossenen Gebilden».

Die Wandung dieser Lumina ist glatt (Wyss, Roman, Verfasser). Ausnahmsweise wurden aber auch papilläre Wucherungen, die mehr oder weniger entwickelt, einfach oder verzweigt erschienen und manchmal die ganzen Lumina anfüllten, gefunden (Soprana, Roman).

Man hat auch Balken gesehen, welche nur auf Tangentialschnitten durch die cystischen Räume den Eindruck von papillären Wucherungen machten (Roman, Verfasser II).

Charakteristisch für diese Tumoren ist ferner der Umstand, dass die Hohlräume von einem einschichtigen Epithel ausgekleidet sind. Wenn einige Autoren von hie und da vorkommendem mehrschichtigem Epithel sprechen (Cesaris-Demel, Roman), so ist es nicht ausgeschlossen, dass man da z. T. mit nur scheinbar mehrschichtigem, Epithel infolge der tangentialen Schnittführung zu tun hatte (Verfasser II).

Das Epithel ist zylindrisch (Biondi, Cesaris-Demel, Soprana) oder kubisch (Thierfelder, Roman, Verfasser). In kleineren rundlichen Alveolen findet Cesaris-Demel pyramidale Form der Epithelien. Ich habe in beiden Fällen stark abgeplattetes, fast endothelartiges Epithel in grösseren Hohlräumen gesehen.

Die Epithelzellen werden als protoplasmareich (Soprana, Roman) mit einem runden oder ovalen, bläschenförmigen, in der Mitte der Zelle liegenden Kern, beschrieben (Wyss, Verfasser II). Roman findet keine bestimmte Lage des Kerns. Cesaris-Demel berichtet von «zylindrischen Epithelien mit länglichem Kern, der dem freien Rand der Zelle zunächst liegt». Soprana findet in seinem Tumor einige Hohlräume, die von «polygonalen oder rundlichen Zellen mit wenig und schlecht färbbarem Protoplasma und gut färbbarem Kern ausgekleidet sind». Autor unterscheidet sie von anderen Tumorzellen und findet, dass sie den Zellen der Langerhansschen Inseln sehr ähnlich sind. Thierfelder meint, dass die Zellen seines Tumors den kleinen kubischen Epithelien der Ausführungsgänge gleichen. Biondi spricht sich mehr allgemein aus: die Zellen seines Tumors sollen denjenigen des Pankreas überhaupt ähnlich sein.

Es ist noch zu bemerken, dass die Tumorzellen keine (Cesaris-Demel, Verfasser) oder nur seltene Mitosen zeigen (Wyss), was für ihr langsames Wachstum und gutartige Natur spricht.

Der Inhalt der Hohlräume wird nur von wenigen Autoren beschrieben: es sind dies hyaline (Biondi), feinkörnige Massen, Fibrinnetzwerke, zerfallene und manchmal Pigment enthaltende Epithelzellen und Blutkörperchen (Verfasser II). Roman findet in den Hohlräumen rote Blutkörperchen in verschiedenen Stadien des Zerfalls mit pigmentführenden Wanderzellen dazwischen, Thromben in verschiedenen Stadien der Organisation und frische Blutungen.

Über die Ätiologie dieser Geschwülste kann man vorläufig nur so viel sagen, dass sie wahrscheinlich, wie viele sonstige Tumoren, sich aus versprengten embryonalen Keimen entwickeln. Die Meinung Cesaris-Demel's, eine syphilitische Induration des Pankreas könnte wenigstens in seinem Falle die Ursache der Adenombildung sein, weil man Leberadenome ebenfalls öfters bei Leberzirrhose findet, erscheint mir nicht genügend begründet.

In bezug auf die Histogenese der Pankreasadenome glaubt Cesaris-Demel, dass sein Tumor aus den Epithelien der Acini entstanden war und Thierfelder und Biondi verlegen den Ausgangs-

punkt in die Ausführungsgänge. Soprana nimmt die Entstehung aus den Epithelien der Langerhansschen Inseln an.

Ich muss zugeben, dass manche Eigentümlichkeiten dieser Tumoren an die zuletzt erwähnte Histogenese denken lassen. So erwähnen Cesaris-Demel und Soprana, dass die Kerne der Epithelien näher zu dem freien Rande der Zellen lagen, ich konnte in meinem Falle I einzelne auffallend grosse Kerne nachweisen. Beides sind aber auch den Zellen der Langerhansschen Inseln eigene Merkmale. Doch glaube ich nicht, dass man z. Z. etwas Bestimmtes über den Ausgangspunkt unserer Geschwülste aussagen könnte. Sollte die oben ausgesprochene Annahme über ihre Entstehung aus versprengten Keimen zurecht bestehen, so ist ihre Zurückführung auf eine bestimmte Zellart wohl überhaupt unhaltbar, dürften doch diese Versprengungen bereits zu der Zeit stattfinden, wo ihre Elemente eine Differenzierung in die verschiedenen Zellarten noch gar nicht besitzen.

Interessant ist schliesslich die Tatsache, dass ein ziemlich hoher Prozentsatz der Pankreasadenome eine karzinomatöse Umwandlung aufweist. In meinem Fall I bestand eine umschriebene beginnende karzinomatöse Wucherung, welche bereits den Anlass zur Metastasenbildung gab. In dem Fall Soprana waren die karzinomatöse Umwandlung und die Metastasenbildung viel ausgesprochener. Auch in dem oben erwähnten Fall Kaufmann fand sich eine teilweise krebsige Umwandlung des Kystoms.

Aus meiner zusammenfassenden Besprechung geht hervor, dass wir in der hier besprochenen kleinen Gruppe von 9 Fällen mehr oder weniger solider Pankreasadenome mit einer höchst charakteristischen Tumorart zu tun haben. Diese Tumoren sind, wie eingangs erwähnt, von den eigentlichen Kystomen oder Proliferationscysten des Pankreas sehr wohl zu trennen; eine solche Trennung ist um so mehr empfehlenswert, als ja vielfach Schwierigkeiten bestehen zwischen den Pankreaskystomen und den nicht blastomatösen Pankreascysten eine Grenze zu ziehen.

Am Schlusse meiner Arbeit halte ich es für meine Pflicht, dem Herrn Dr. Saltykow, Prosektor am Kantonsspital St. Gallen, sowohl für das Thema, als auch für die Hülfe, die er mir durch Wort und Tat bei der Ausführung dieser Arbeit geleistet, meinen besten Dank auszusprechen.

Literaturverzeichnis.

1. Aschoff. Lehrbuch der pathologischen Anatomie. 1909.
2. Berard. Kystes uniloculaires du Pancréas. La presse medicale. 1900. Nr. 57.
3. Biondi. Clinica chirurgica. 1896. Nr. 4. Zit. n. Wyss.
4. Buob. Beitrag zur Pathologie der Pankreasgeschwülste. I.-D. Zürich 1912.
5. Cesaris-Demel. Di un adenomo acinoso del Pancreas. Archivio per le scienze mediche Vol. XIX. 1895. Nr. 12.
6. Chauffard. Dermo-fibromatose pigmentaire. Mort par adenome des capsules surrenales et du pancréas. — Gazette des Hopitaux. 1896. Nr. 142.
7. Dieckhof. Beiträge zur pathologischen Anatomie des Pankreas. I.-D. Rostock 1894.
8. Edling. Zur Kenntnis der Kystadenome des Pankreas. Virch. Arch., Bd. 182, 1905, H. I, S. 110.
9. Kaufmann. Lehrbuch der pathologischen Anatomie.
10. Kleinschmidt. Beiträge zur pathologischen Anatomie und Klinik der Kystadenome des Pankreas. Medizin.-naturwissenschaftliches Archiv, Bd. I, 1908.
11. Körte. Die chirurgischen Krankheiten und Verletzungen des Pankreas. Deutsche Chirurgie. Lieferung 45. d. 1898.
12. Neve. On the morbid anatomy of the pankreas. The Lancet. Vol. II 1891, S. 659.
13. Poncet. Gros Kyste glandulaire de la quene du pancréas. Gazette des Hopitaux 1896, Nr. 34, S. 347.
14. Roman. Zur Kasuistik der Pankreastumoren. Virch. Arch., Bd. 209, 1912, Heft 2, S. 234.
15. Soprana. Adeno-cistoma papillifero del pancreas. Archivio per le scienze mediche. Vol. XXX, 1906, Nr. 9.
16. Thierfelder. Atlas der pathologischen Histologie. Erklärung zu Tafel XIX, Fig. 7. Zit. nach Wyss.
17. Wyss. Beitrag zur Kenntnis der cystischen Pankreastumoren. I.-D. Basel 1904.

Druck von Carl Ritter, G. m. b. H.
Wiesbaden.